

# **H-SIL LESION ΣΕ ΑΤΟΚΗ ΓΥΝΑΙΚΑ**

**case report**

**ΣΓΟΥΡΕΑΣ ΙΑΣΩΝ**

**ΜΑΙΕΥΤΗΡΑΣ**

**ΓΥΝΑΙΚΟΛΟΓΟΣ**

# ΠΕΡΙΣΤΑΤΙΚΟ

**ΗΛΙΚΙΑ: 38 ΕΤΩΝ GO PO**

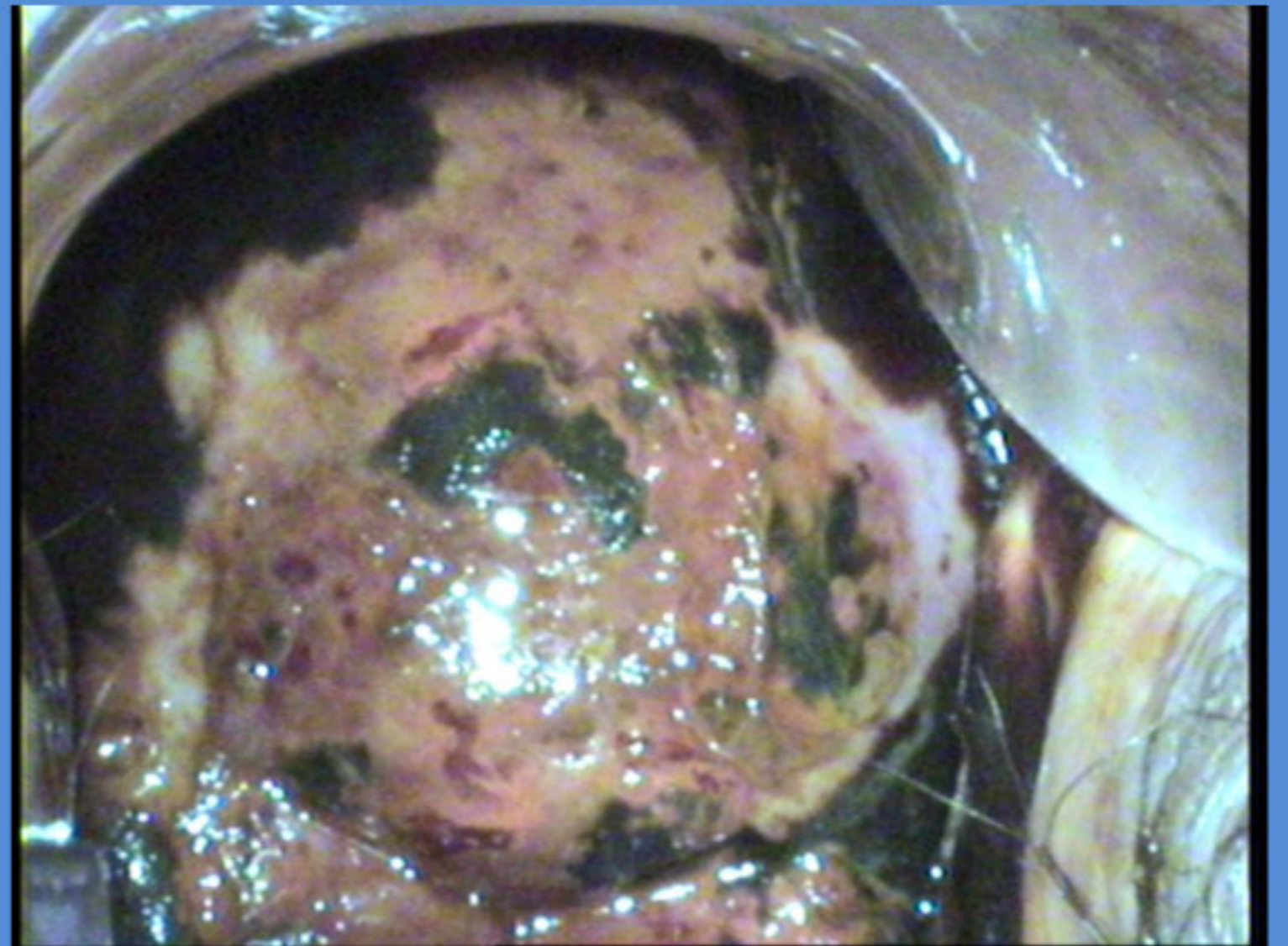
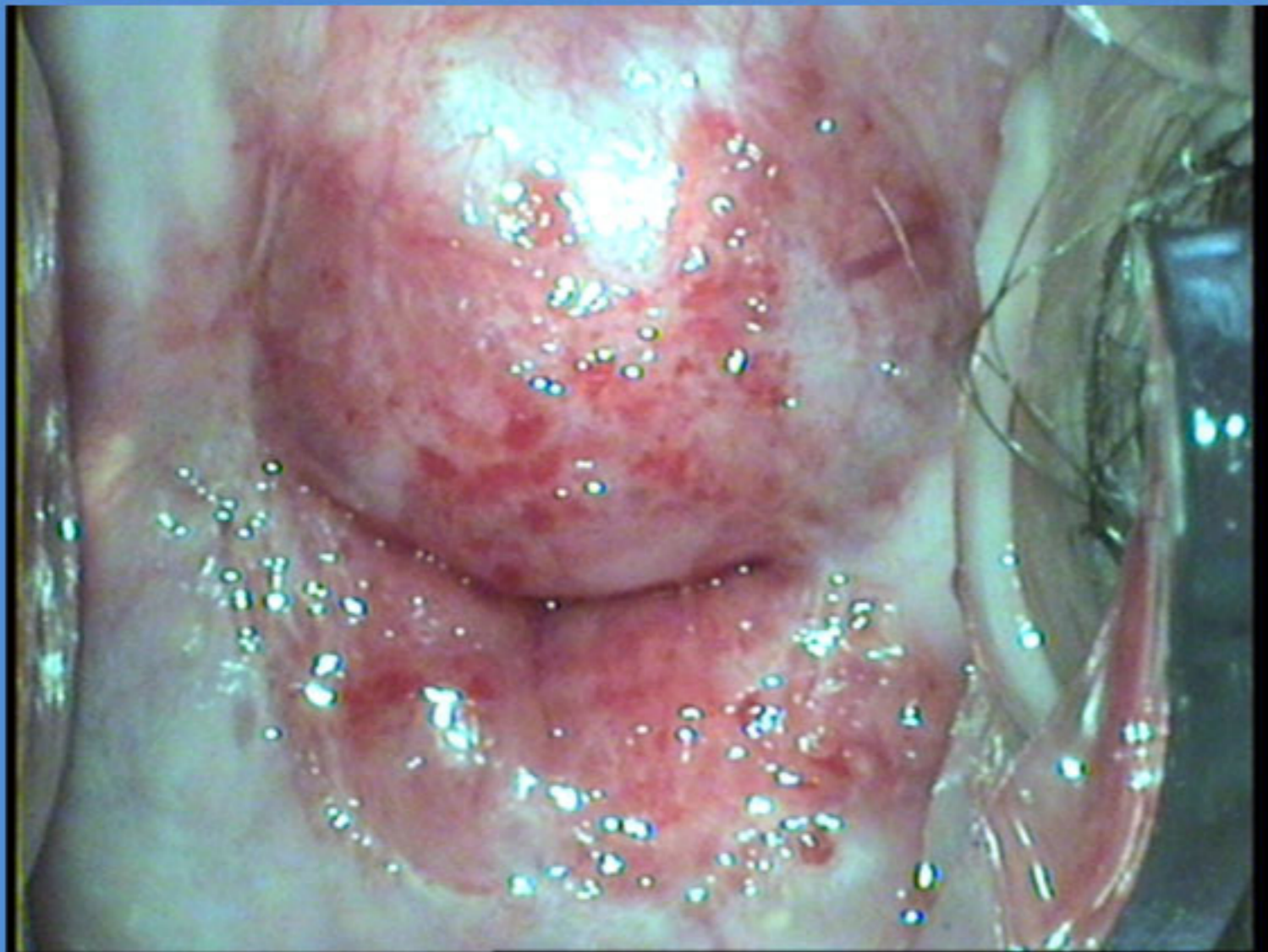
**ΤΑΚΤΙΚΟΣ ΓΥΝΑΙΚΟΛΟΓΙΚΟΣ ΕΛΕΓΧΟΣ**

**ΜΗ ΚΑΠΝΙΣΤΡΙΑ**

**ΙΣΤΟΡΙΚΟ ΧΡΟΝΙΑΣ ΤΡΑΧΗΛΙΤΙΔΑΣ**



# ΚΟΛΠΟΣΚΟΠΙΚΗ ΕΙΚΟΝΑ



**BIOΨΙΕΣ: H-SIL HPV 16+**

**ΘΕΡΑΠΕΙΑ**

**ΚΩΝΟΕΙΔΗΣ ΕΚΤΟΜΗ  
ΜΕ ΝΥΣΤΕΡΙ**



# ΑΠΟΤΕΛΕΣΜΑ ΙΣΤΟΛΟΓΙΚΗΣ

In Ca με ελεύθερα εγχειρητικά όρια

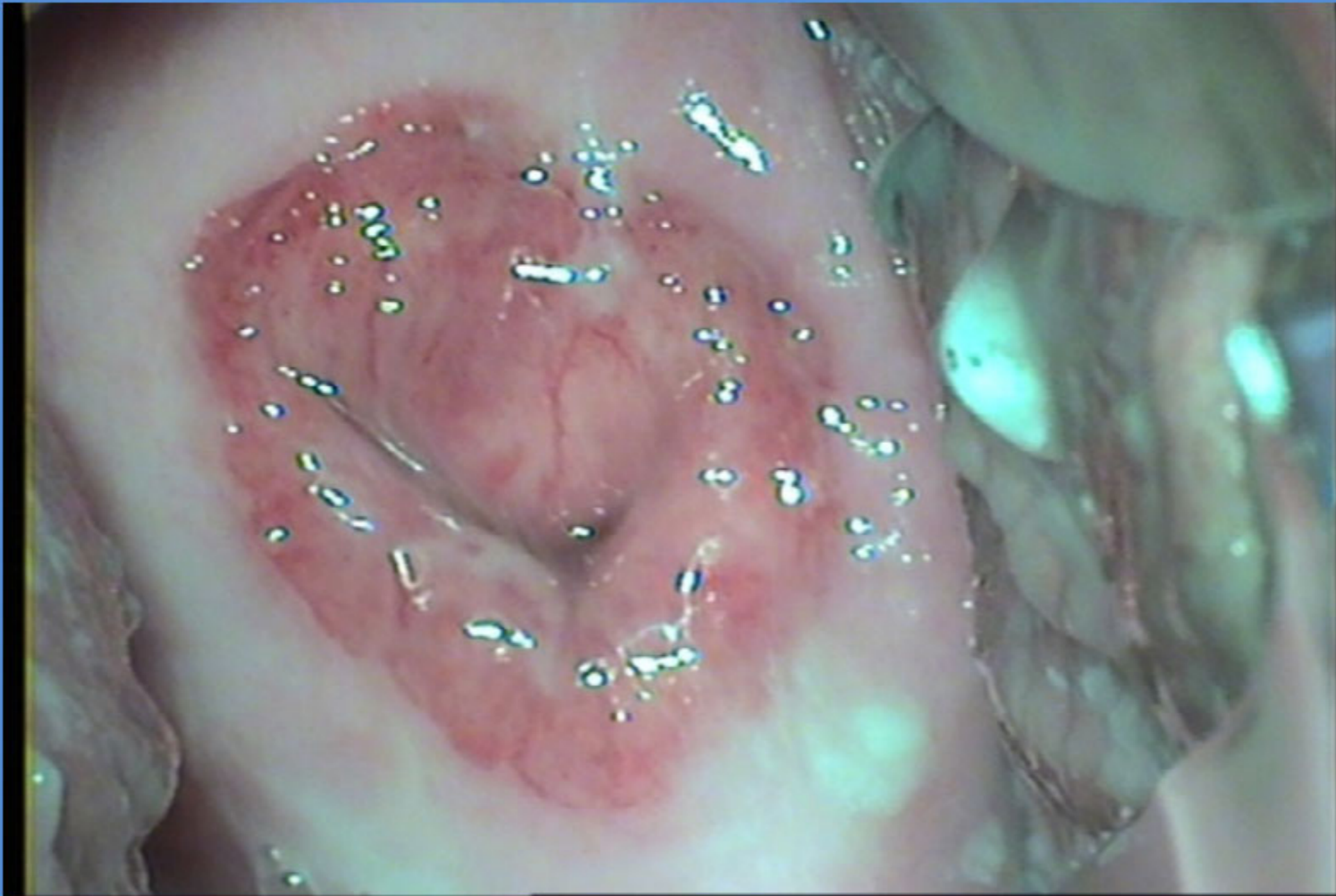
**ΔΙΑΧΕΙΡΙΣΗ**

**ΕΞΑΜΗΝΗ ΠΑΡΑΚΟΛΟΥΘΗΣΗ**

**ΤΕΣΤ ΠΑΠ**

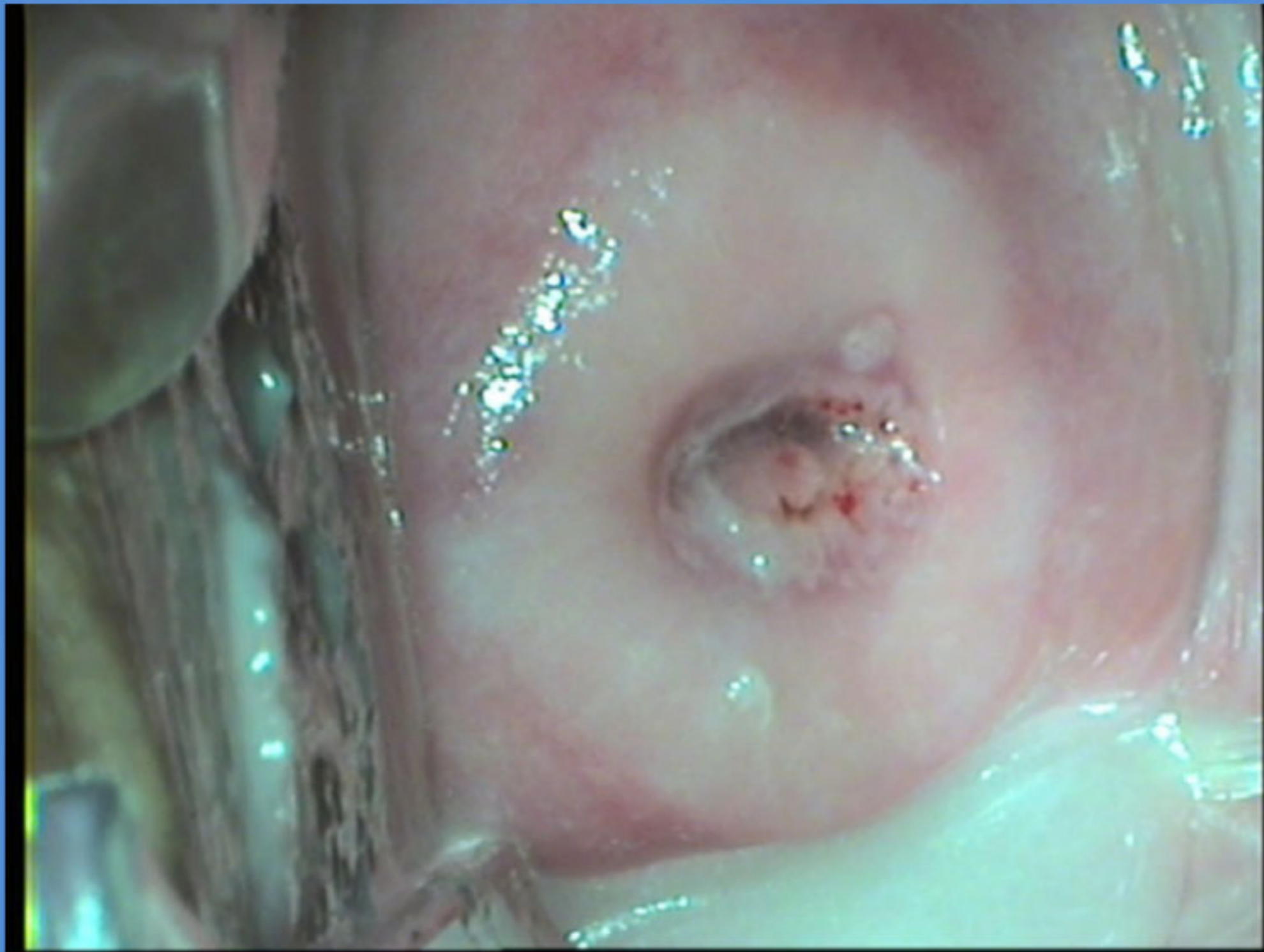
**ΚΟΛΠΟΣΚΟΠΗΣΗ**

**6 ΜΗΝΕΣ POST OP**

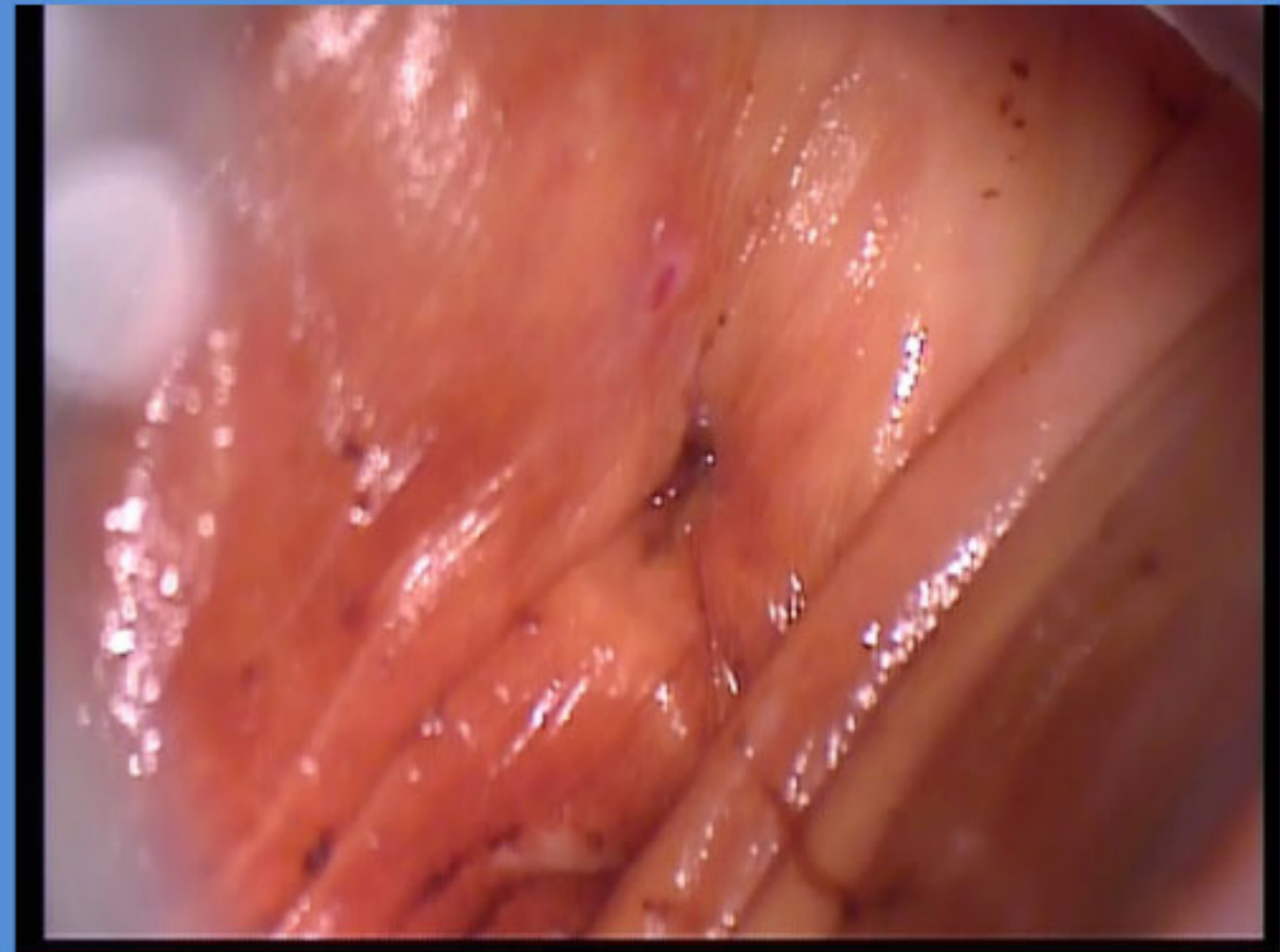
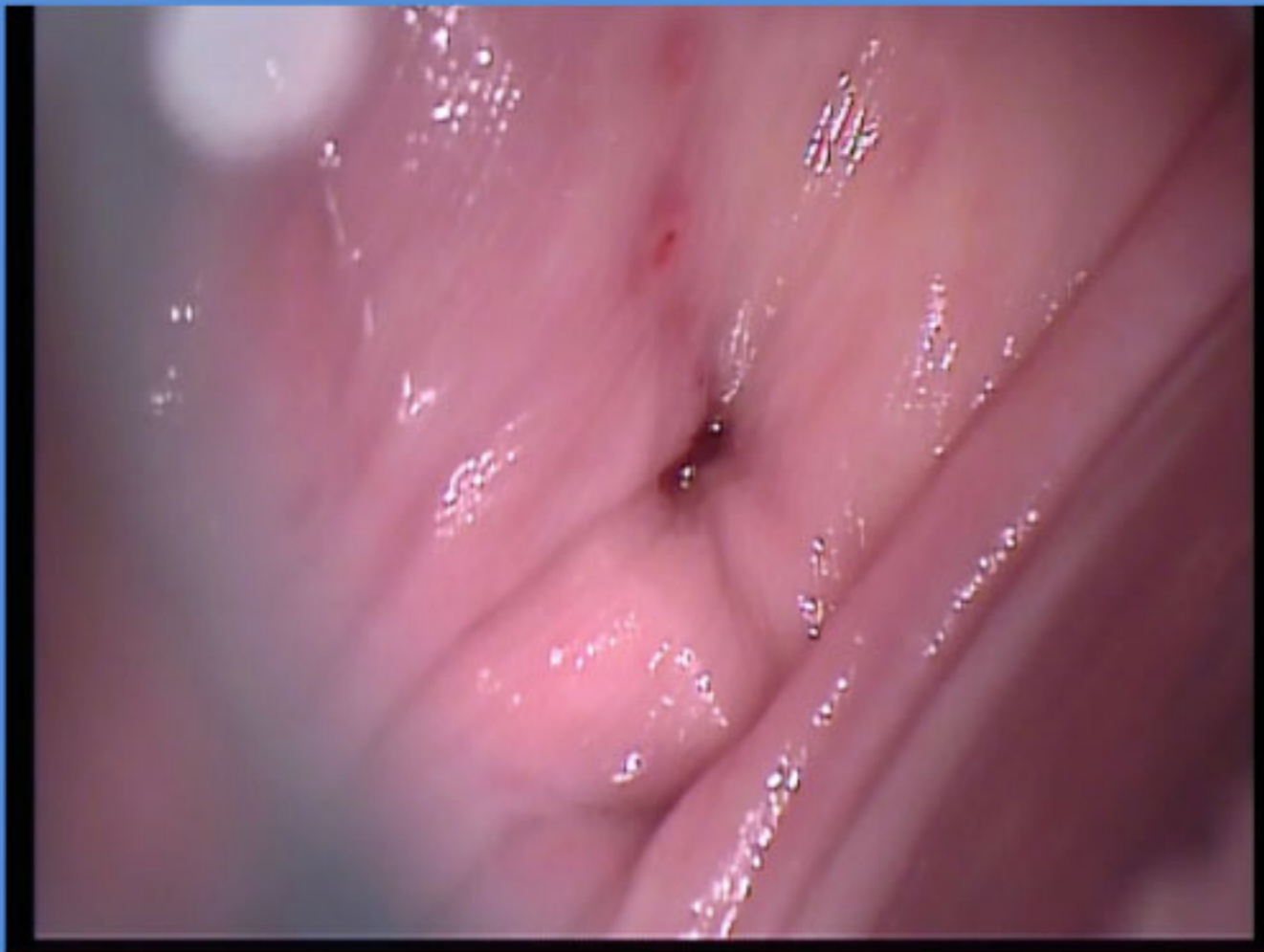


# ΕΝΑ ΕΤΟΣ POST OP

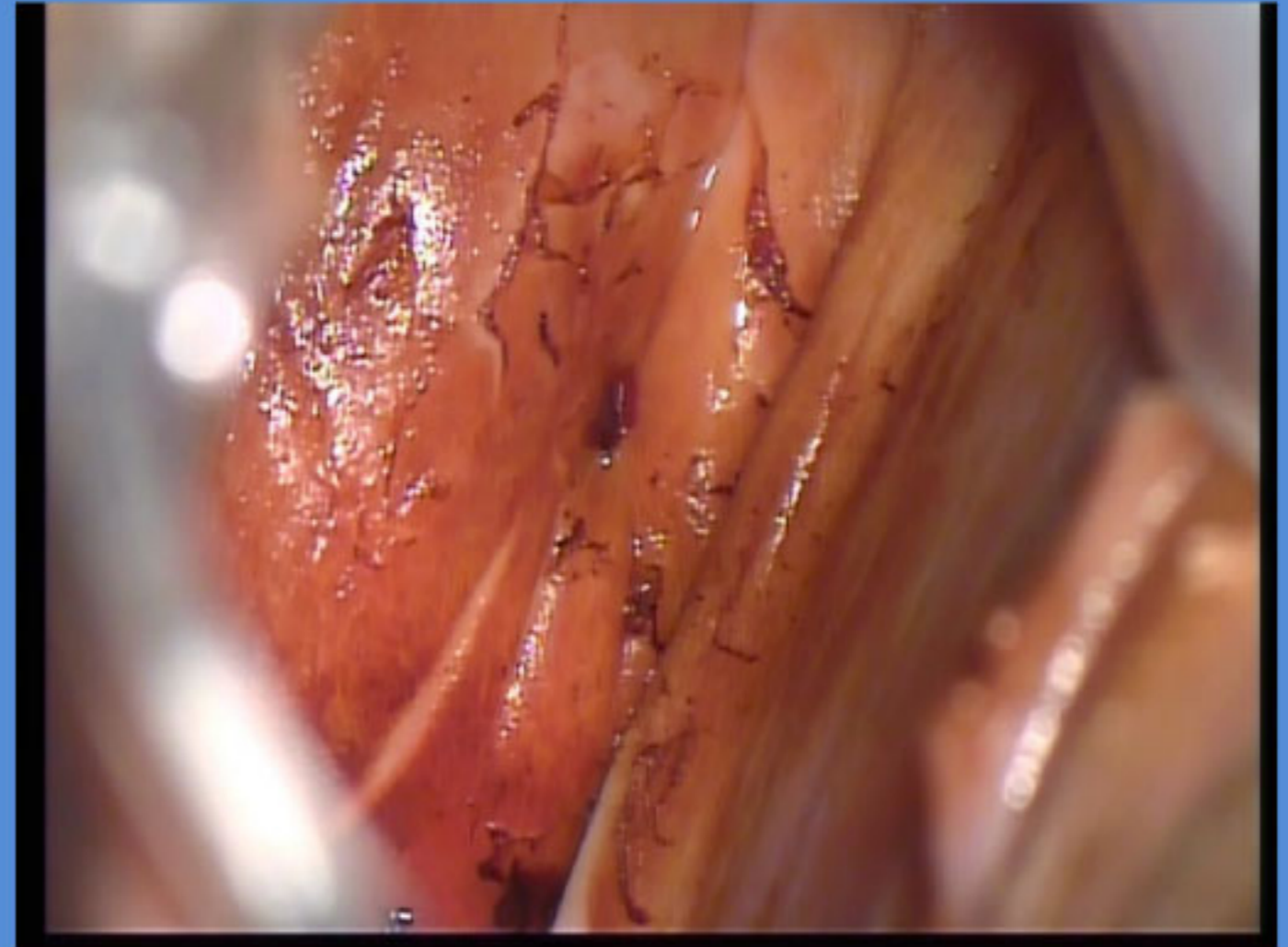
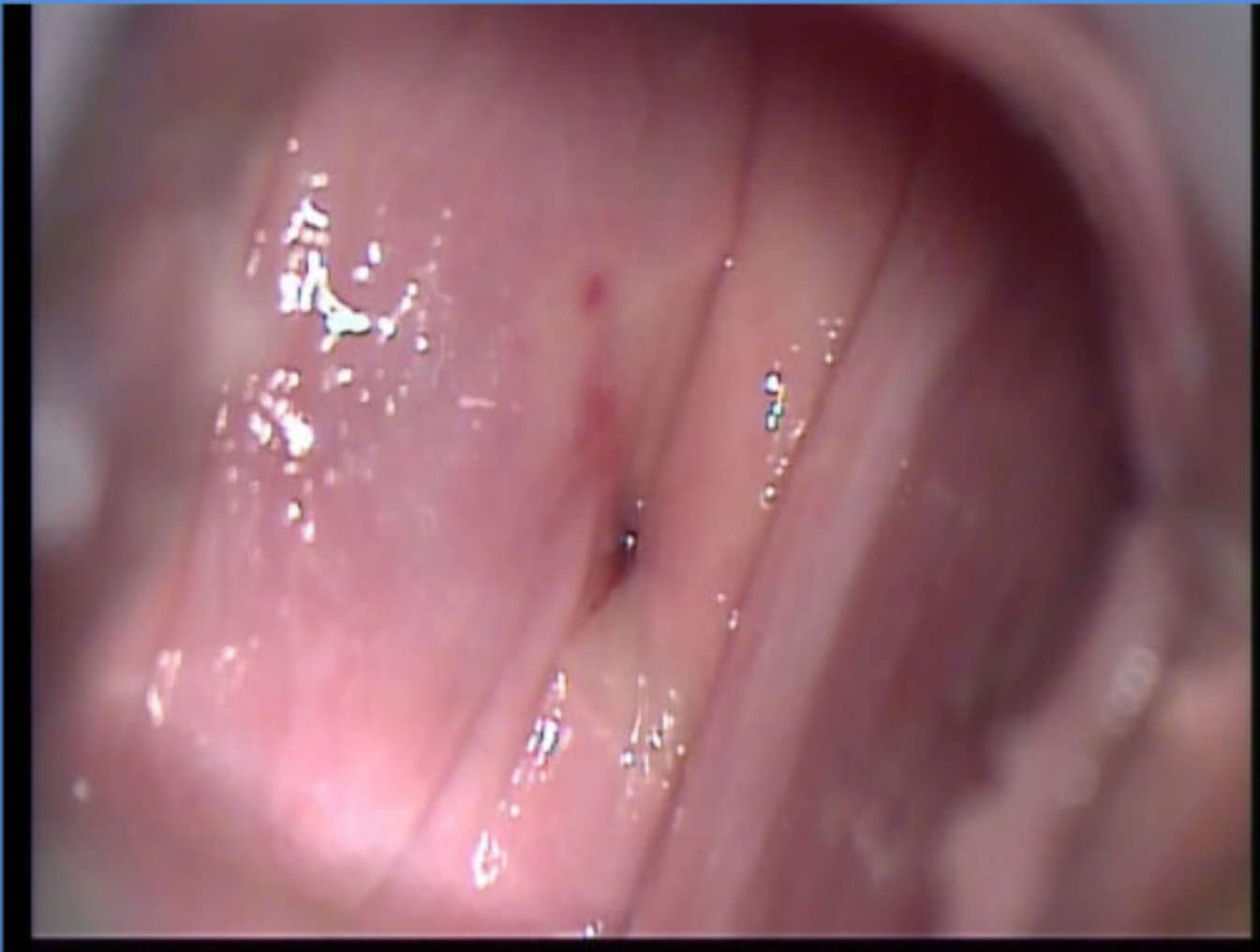

**ΕΞΕΛΙΞΗ ΠΕΡΙΣΤΑΤΙΚΟΥ  
18 ΜΗΝΕΣ ΜΕΤΑ  
ΤΕΣΤ ΠΑΠ ΑΡΝΗΤΙΚΟ  
ΚΟΛΠΟΣΚΟΠΗΣΗ ΑΡΝΗΤΙΚΗ**



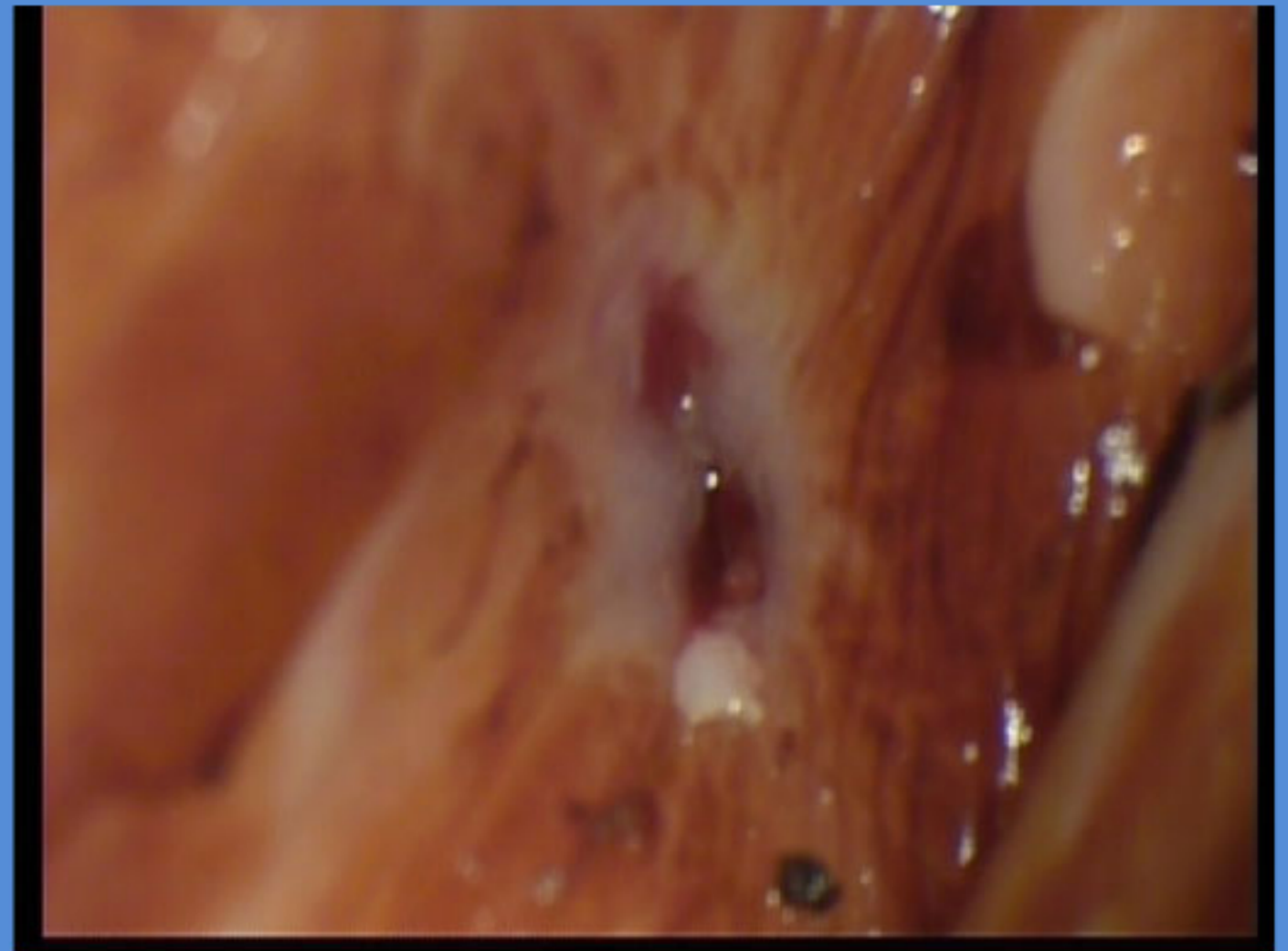
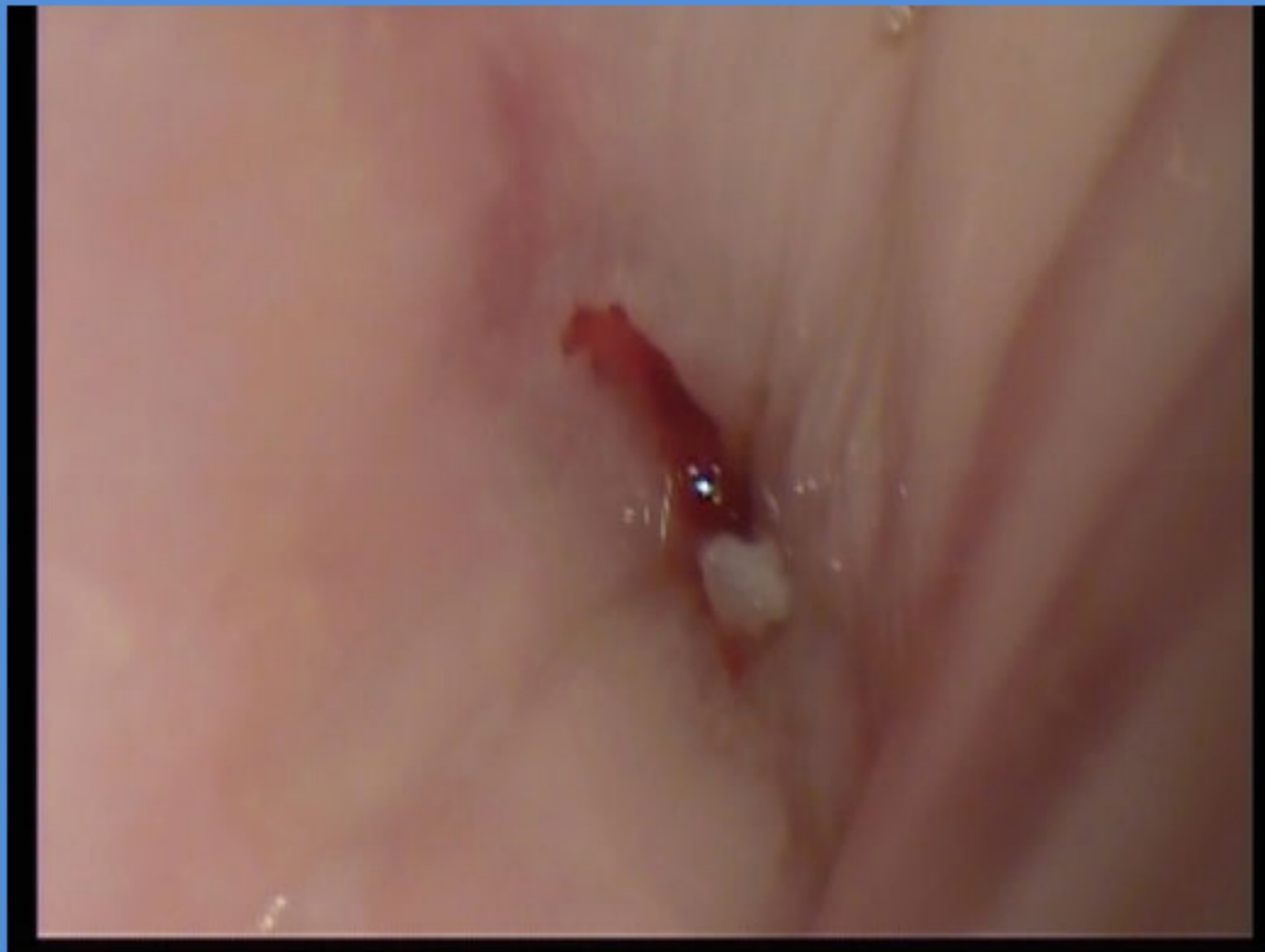

**24 ΜΗΝΕΣ ΜΕΤΑ  
ΤΕΣΠ ΠΑΠ ΑΡΝΗΤΙΚΟ  
ΚΟΛΠΟΣΚΟΠΗΣΗ ΑΡΝΗΤΙΚΗ**





**ΤΡΙΤΟΣ ΧΡΟΝΟΣ  
ΤΕΣΤ ΠΑΠ Η-SIL  
ΚΟΛΠΟΣΚΟΠΙΚΕΣ ΕΙΚΟΝΕΣ ΥΠΟΠΤΕΣ**



**ΒΙΟΨΙΑ ΤΡΑΧΗΛΟΥ**

**ΑΠΟΤΕΛΕΣΜΑ Η-SIL**

# **ΔΙΑΧΕΙΡΙΣΗ ΠΕΡΙΣΤΑΤΙΚΟΥ**

**ΑΠΟΦΑΣΙΣΤΗΚΕ Η ΔΙΑΤΗΡΗΣΗ ΤΗΣ ΓΟΝΙΜΟΤΗΤΑΣ  
Η ΑΣΘΕΝΗΣ ΣΤΟ ΔΙΑΣΤΗΜΑ ΑΥΤΟ ΕΙΧΕ ΠΑΝΤΡΕΥΤΕΙ**

**ΔΕΥΤΕΡΗ ΚΩΝΟΕΙΔΗΣ ΕΚΤΟΜΗ ΜΕ ΝΥΣΤΕΡΙ  
ΑΠΟΤΕΛΕΣΜΑ ΙΣΤΟΛΟΓΙΚΗΣ : ΜΙΚΡΟΔΙΗΘΗΤΙΚΟ  
ΚΑΡΚΙΝΩΜΑ ΜΙΚΡΟΤΕΡΟ ΤΩΝ 5 MM**



# **ΑΚΟΛΟΥΘΗΣΕ ΛΑΠΑΡΟΣΚΟΠΙΚΗ ΛΕΜΦΑΔΕΝΕΚΤΟΜΙΑ**

**ΛΕΜΦΑΔΕΝΕΣ ΑΡΝΗΤΙΚΟΙ**

**ΤΑΚΤΙΚΗ ΠΑΡΑΚΟΛΟΥΘΗΣΗ ΑΣΘΕΝΟΥΣ**

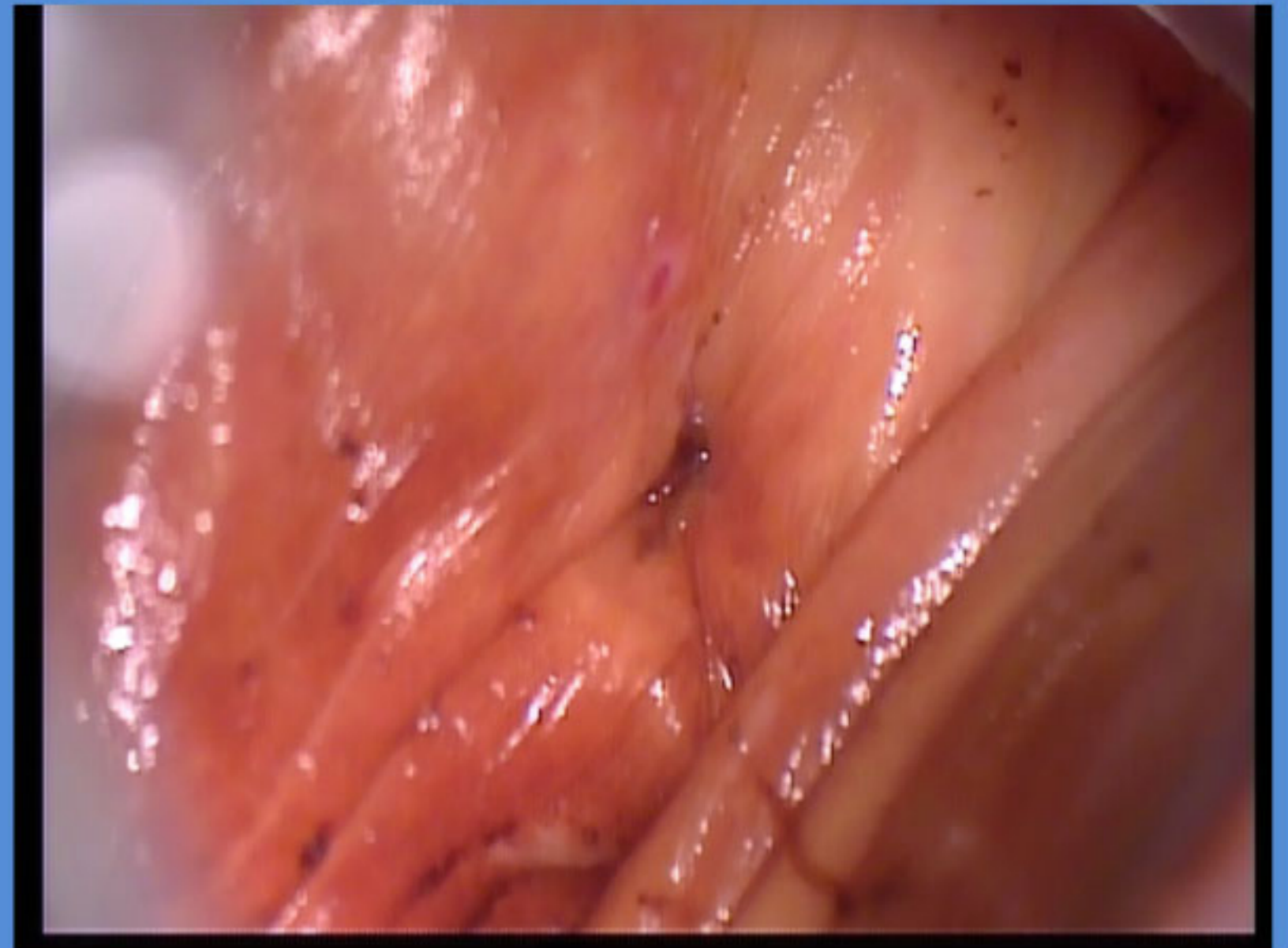
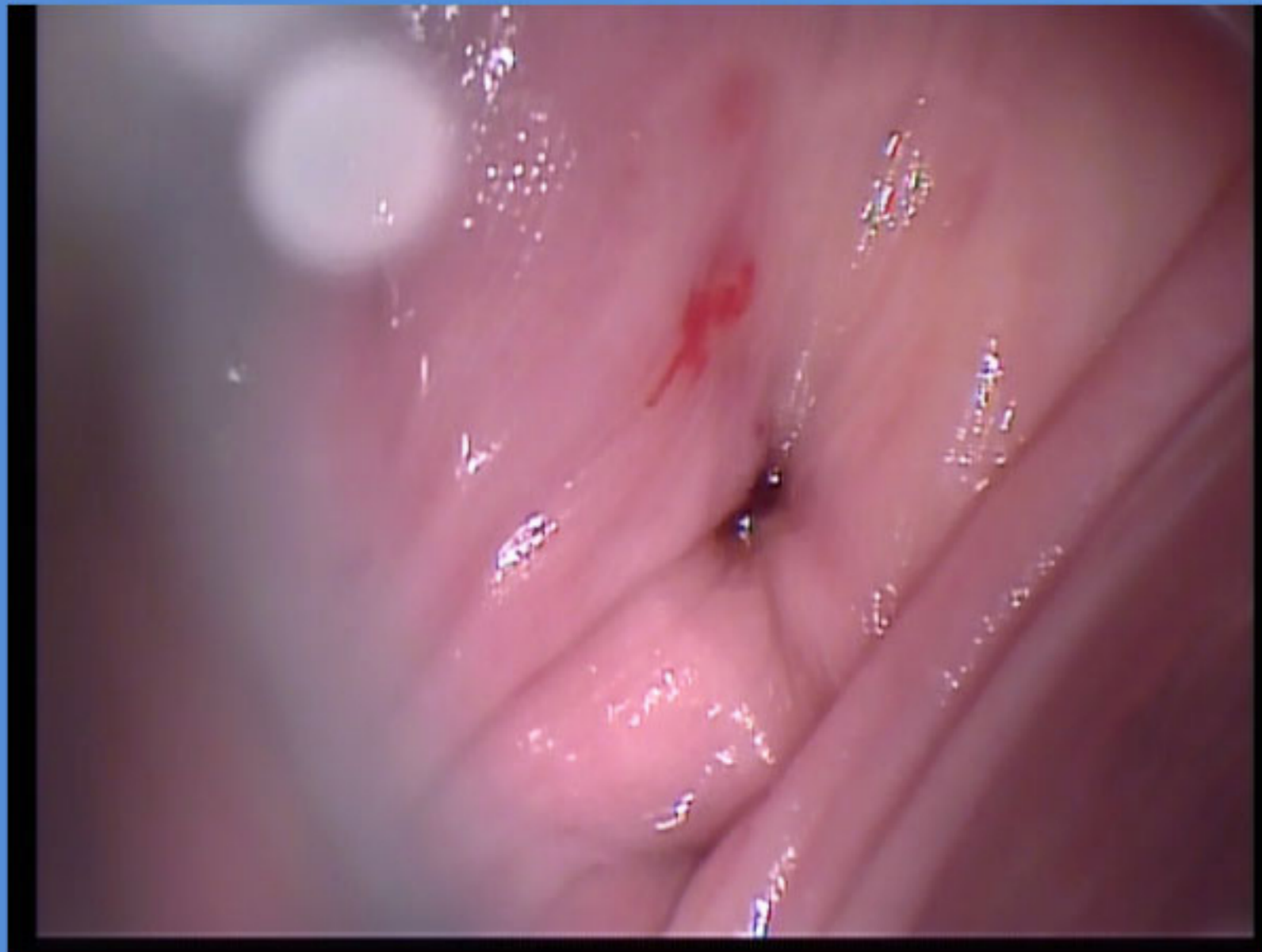**ΜΕ ΠΑΠ ΤΕΣΤ ΑΝΑ 6ΜΗΝΟ**

**ΚΟΛΠΟΣΚΟΠΗΣΗ ΑΝΑ ΕΤΟΣ**

**HPV-DNA TEST ΑΝΑ ΔΥΟ ΕΤΗ**

**ΟΛΑ ΑΡΝΗΤΙΚΑ ΓΙΑ 8 ΣΥΝΕΧΟΜΕΝΑ ΕΤΗ**

# ΤΕΛΕΥΤΑΙΑ ΚΟΛΠΟΣΚΟΠΙΚΗ ΕΙΚΟΝΑ





# ΕΤΟΣ 2019

Η ΑΣΘΕΝΗΣ ΥΠΕΒΛΗΘΗ ΣΕ ΕΠΙΤΥΧΗ IVF

ΔΙΔΥΜΗ ΚΥΗΣΗ

ΜΗΚΟΣ ΤΡΑΧΗΛΟΥ 22 MM

13<sup>η</sup> ΕΒΔΟΜΑΔΑ ΕΓΙΝΕ ΜΕΙΩΣΗ ΤΟΥ ΕΝΟΣ ΕΜΒΡΥΟΥ

ΛΟΓΩ ΤΩΝ ΚΙΝΔΥΝΩΝ ΑΠΟ ΤΗΝ ΑΝΕΠΑΡΚΕΙΑ  
ΤΡΑΧΗΛΟΥ ΚΑΙ ΤΗΝ ΔΥΣΚΟΛΙΑ ΠΕΡΙΔΕΣΗΣ ΚΑΙ ΤΗΝ  
ΗΛΙΚΙΑ ΤΗΣ ΕΓΚΥΟΥ

# ΣΗΜΕΡΑ

- **ΚΥΗΣΗ 32 ΕΒΔΟΜΑΔΩΝ**
- **ΤΡΑΧΗΛΟΣ 21 ΜΜ (ΥΠΟ ΘΕΡΑΠΕΙΑ ΠΡΟΓΕΣΤΕΡΟΝΗΣ ΚΑΙ ΜΕΙΩΜΕΝΗΣ ΔΡΑΣΤΗΡΙΟΤΗΤΑΣ )**

**ΕΥΧΑΡΙΣΤΩ ΓΙΑ ΤΗΝ ΠΡΟΣΟΧΗ ΣΑΣ**

**ΙΑΣΩΝ ΣΓΟΥΡΕΑΣ**

**Email: [isgoureas@gmail.com](mailto:isgoureas@gmail.com)**